

LUCIANA MEISTER

RADIOGRAFIA DE TÓRAX ROTINEIRA PÓS-EXTUBAÇÃO: AVALIAÇÃO DO  
VALOR PROGNÓSTICO EM UMA UTI PEDIÁTRICA

SECRETARIA DE ESTADO DE SAÚDE DO DISTRITO FEDERAL

HOSPITAL MATERNO INFANTIL DE BRASÍLIA

UNIDADE DE TERAPIA INTENSIVA PEDIÁTRICA

Brasília-DF

2017

SECRETARIA DE ESTADO DE SAÚDE DO DISTRITO FEDERAL  
HOSPITAL MATERNO INFANTIL DE BRASÍLIA  
UNIDADE DE TERAPIA INTENSIVA PEDIÁTRICA  
PROGRAMA DE RESIDÊNCIA MÉDICA EM TERAPIA INTENSIVA PEDIÁTRICA

LUCIANA MEISTER

RADIOGRAFIA DE TÓRAX ROTINEIRA PÓS-EXTUBAÇÃO: AVALIAÇÃO DO  
VALOR PROGNÓSTICO EM UMA UTI PEDIÁTRICA

Dissertação apresentada como requisito parcial para a conclusão da Residência Médica em Terapia Intensiva Pediátrica do Hospital Materno Infantil de Brasília, da Secretaria de Estado de Saúde do Distrito Federal.

Orientador: Andersen Othon Rocha Fernandes

Brasília – DF

2017

MEISTER, Luciana

Radiografia de tórax rotineira pós-extubação: avaliação do valor prognóstico em uma UTI Pediátrica.

ii, 14 f.

Orientador: Andersen Othon Rocha Fernandes

Dissertação apresentada como requisito parcial para a conclusão da Residência Médica em Terapia Intensiva Pediátrica do Hospital Materno Infantil de Brasília, da Secretaria de Estado de Saúde do Distrito Federal.

1. Extubação. 2. Radiografia de tórax. 3. Pediatria. 4. Terapia Intensiva.  
I. Meister, Luciana. II. Secretaria de Estado de Saúde do Distrito Federal. III. Radiografia de tórax rotineira pós-extubação: avaliação do valor prognóstico em uma UTI Pediátrica

LUCIANA MEISTER

RADIOGRAFIA DE TÓRAX ROTINEIRA PÓS-EXTUBAÇÃO: AVALIAÇÃO DO  
VALOR PROGNÓSTICO EM UMA UTI PEDIÁTRICA

Dissertação apresentada como requisito parcial para a conclusão da Residência Médica em Terapia Intensiva Pediátrica do Hospital Materno Infantil de Brasília, da Secretaria de Estado de Saúde do Distrito Federal.

Aprovado em 16/02/2017

BANCA EXAMINADORA

---

Orientador: Andersen Othon Rocha Fernandes

---

1º Avaliador

---

2º Avaliador

## SUMÁRIO

ARTIGO	3
Resumo	3
<i>Abstract</i>	3
Introdução	4
Objetivos	4
Métodos	4
Resultados	5
Discussão	10
Conclusão	12
Referências	13
APÊNDICE 1 – FICHA DE COLETA DE DADOS	15

## Radiografia de tórax rotineira pós-extubação: avaliação do valor prognóstico em uma UTI Pediátrica

*Routine post-extubation chest radiography: evaluation of prognostic value in a Pediatric ICU*

Luciana Meister, Andersen Othon Rocha Fernandes

### RESUMO

**Objetivos:** Avaliar valor diagnóstico e prognóstico da realização rotineira da radiografia de tórax no período pós-extubação.

**Métodos:** Estudo observacional de coorte, com coleta prospectiva de dados de pacientes da UTI Pediátrica do HMIB que foram extubados, sua evolução clínica e seus achados radiológicos no período pós-extubação em radiografias de tórax de rotina.

**Resultados:** Quarenta e quatro pacientes foram incluídos no estudo e suas quarenta e sete extubações estudadas. Oito (17,2%) tiveram de extubação entre 6 e 72h. Falhas de extubação não se correlacionaram com tempo de ventilação mecânica. Congestão foi o único achado radiológico que se correlacionou com falha de extubação ( $p = 0,029$ ). Atelectasia de lobo superior direito apresentou significância estatística com necessidade de suporte ventilatório imediato ( $p = 0,05$ ) e com a presença de sinais de obstrução alta ( $p = 0,02$ ). Presença de atelectasia, velamento, derrame ou hipoinsuflação se associou com presença de deterioração clínica ( $p = 0,04$ ). Todos os pacientes que tiveram atelectasia em suas radiografias também tinham evoluído com deterioração clínica no período pós-extubação.

**Conclusão:** A baixa frequência de achados radiológicos inesperados para evolução clínica dos pacientes, bem como sua correlação com evoluções adversas, principalmente em pacientes clinicamente bem, sugerem que o uso da radiografia de tórax pós-extubação poderia ser orientado pela clínica ao invés de realizado rotineiramente.

**Palavras-chave:** 1. Extubação. 2. Radiografia de tórax. 3. Pediatria. 4. Terapia Intensiva.

### ABSTRACT

**Objectives:** To evaluate the diagnostic and prognostic value of routine chest radiography in the post-extubation period.

**Methods:** Observational cohort study, with prospective data collection of patients from the HMIB Pediatric ICU who were extubated, their clinical evolution and their radiological findings in the post-extubation period on routine chest X-rays.

**Results:** Forty-four patients were included in the study and their forty-seven extubations were studied. Eight (17.2%) had extubation failure between 6 and 72 hours. Extubation failures were not correlated with time of use of mechanical ventilation. Pulmonary congestion was the only radiological finding that correlated with extubation failure ( $p = 0.029$ ). Correlation of atelectasis of the right upper lobe presented statistical significance with immediate ventilatory support ( $p = 0.05$ ) and presence of signs of upper airway obstruction ( $p = 0.02$ ). Presence of atelectasis, lung opacification, pleural effusion or hypoinsufflation was associated with presence of clinical deterioration ( $p = 0.04$ ). All patients who had atelectasis on their radiographs had also evolved with clinical deterioration in the post-extubation period.

**Conclusions:** The low frequency of unexpected radiological findings for patients' clinical evolution, as well as their correlation with adverse events, especially in clinically well patients, suggest that the use of post-extubation chest X-rays could be clinically guided rather than routinely performed.

**Keywords:** 1. Extubation. 2. Chest radiography. 3. Pediatrics. 4. Intensive care.

## Radiografia de tórax rotineira pós-extubação – Meister L, Fernandes AOR

### INTRODUÇÃO

Há controvérsia emergente sobre o papel das radiografias de tórax portáteis rotineiras em pacientes críticos na UTI. Tradicionalmente, radiografias de tórax diárias de rotina foram feitas especialmente em pacientes ventilados. Esta tradição foi baseada em dados dos anos 80 do século anterior, que mostraram uma incidência elevada de achados novos ou inesperados nas radiografias.<sup>1</sup>

Muito se estuda a respeito de falha de extubação e seus preditores antes da retirada da cânula orotraqueal em si.<sup>2,3,4,5</sup> Entretanto, durante o período após a extubação, pouco se discute sobre sinais, sintomas e principalmente exames complementares usados na predição e manejo da falha de extubação. Na prática clínica, observa-se uso de rotinas de exames complementares utilizadas em cada serviço com pouco ou nenhum embasamento científico e que muitas vezes são aplicadas independentemente das condições clínicas dos pacientes.<sup>6,7</sup> A radiografia de tórax pós-extubação realizada de rotina se apresenta neste contexto.

Exames radiográficos de tórax são realizados rotineiramente em pacientes que foram submetidos à ventilação mecânica invasiva em diversas unidades de terapia intensiva.<sup>8</sup> Atualmente, observa-se certa banalização pelos médicos assistentes quanto ao número de requisições de exames radiológicos,<sup>6,7</sup> expondo pacientes à radiação, que é sabidamente cumulativa e possivelmente deletéria, principalmente na faixa etária pediátrica, que é mais susceptível a ela que o adulto.<sup>6,7,9,10</sup> Ademais, exames radiológicos realizados rotineiramente ao invés de orientados pela clínica aumentam custos da atenção à saúde, risco de remoção acidental de

dispositivos (como cateteres e tubos), além da sobrecarga de trabalho dos profissionais envolvidos.<sup>6,11</sup> Nesse contexto, é essencial determinar se é possível reduzir o número de exames que utilizam radiação ionizante durante internação na UTIP, sem prejudicar a qualidade dos cuidados.<sup>7</sup>

Trabalhos mais recentes têm mostrado que uso de imagens de forma rotineira não agrega valor de forma significativa à prática clínica, porém poucos estudos na literatura avaliam de forma específica o uso rotineiro da radiografia de tórax no período pós-extubação no que diz respeito ao seu valor no manejo do paciente.

Esse trabalho tem como objetivo avaliar o valor diagnóstico e prognóstico da radiografia de tórax rotineira no período pós-extubação, a fim de estabelecer rotina de racionalização de uso de radiografias nesta situação.

### OBJETIVOS

O objetivo geral deste estudo é avaliar o valor diagnóstico e prognóstico da realização rotineira da radiografia de tórax no período pós-extubação. Por sua vez, os objetivos específicos são identificar o número de casos em que a radiografia de tórax rotineira apresentou achados que não se correlacionavam com a evolução clínica do paciente e identificar grupos específicos de pacientes que possam se beneficiar com execução de radiografia de forma rotineira, independente de sua evolução clínica.

### MÉTODOS

Estudo de coorte, com coleta de dados prospectiva com objetivo de avaliar o valor diagnóstico e prognóstico da realização rotineira da radiografia de tórax no período pós-

## Radiografia de tórax rotineira pós-extubação – Meister L, Fernandes AOR

extubação. Os pacientes avaliados foram internados na Unidade de Terapia Intensiva Pediátrica do Hospital Materno Infantil de Brasília (UTIP – HMIB), uma UTI clínico-cirúrgica que conta com 10 leitos para pacientes agudos e 4 leitos para pacientes crônicos. Esta unidade tem um programa de residência médica para formação de intensivistas pediátricos e recebe ainda residentes médicos e enfermeiros em especialização em Pediatria e Terapia Intensiva Pediátrica. Localiza-se em um hospital de atenção secundária, onde não há realização de cirurgia cardíaca ou neurocirurgia.

A coleta de dados ocorreu no período de 30 de maio a 09 de novembro de 2016, os dados foram coletados pelos pesquisadores e equipe de médicos assistentes e residentes da unidade, por meio do preenchimento de formulário específico para coleta de dados (APÊNDICE 1). As radiografias foram analisadas e descritas pela própria equipe clínica presente na UTIP. Dados secundários foram obtidos por meio de registros realizados rotineiramente na unidade e revisão de prontuário médico, a fim de completar eventuais dados incompletos nos formulários de coleta.

Incluíram-se no estudo todos os pacientes internados na UTIP-HMIB no período supracitado, que foram extubados de forma programada ou não, e que permaneceram ao menos 6h sem necessidade de ventilação mecânica invasiva. Pacientes que não tiveram suas radiografias descritas ou que não a realizaram, mas que não tiveram falha de extubação em até 6h, foram considerados válidos para inclusão no estudo. Excluíram-se pacientes que foram reintubados e reacoplados à ventilação mecânica antes de 6h após a retirada do tubo traqueal. Falha de extubação foi

considerada como o retorno à ventilação mecânica invasiva em até 72h da extubação. Não se considerou como falha de extubação o uso de ventilação mecânica não-invasiva.

Para todos os pacientes, foram levantados e analisados dados: idade, sexo, diagnóstico, comorbidades, presença de falha prévia de extubação ou falha de extubação atual, tempo de ventilação mecânica, suporte ofertado após extubação, evolução clínica e achados radiológicos. Análise estatística descritiva foi realizada por meio de medidas de tendência central e frequências. Os teste qui-quadrado e exato de Fischer foram usados para análise de dados qualitativos. Para variáveis contínuas, foi utilizado Shapiro-Wilk para testar normalidade da distribuição. O teste não-paramétrico de Kruskal-Wallis foi utilizado para variáveis contínuas de distribuição não gaussiana e Análise de variância para variáveis de distribuição normal. O software utilizado para tabulação foi o Microsoft Excel 365® e para as análises foi o *Free R*®<sup>12</sup>.

Toda coleta de dados foi realizada de forma secundária à observação, não expondo o indivíduo ou seus familiares a entrevistas, coleta de exames ou qualquer intervenção clínica. Não foram usados dados que possam identificar os pacientes.

## RESULTADOS

No período de 30 de maio a 09 de novembro de 2016, cento e trinta e sete pacientes estiveram internados na UTIP-HMIB. Oitenta e oito pacientes usaram ventilação mecânica invasiva e houve oitenta e dois eventos de extubação. A Figura 1 ilustra os pacientes internados no período e os motivos pelos quais não fizeram parte deste trabalho.



Radiografia de tórax rotineira pós-extubação – Meister L, Fernandes AOR

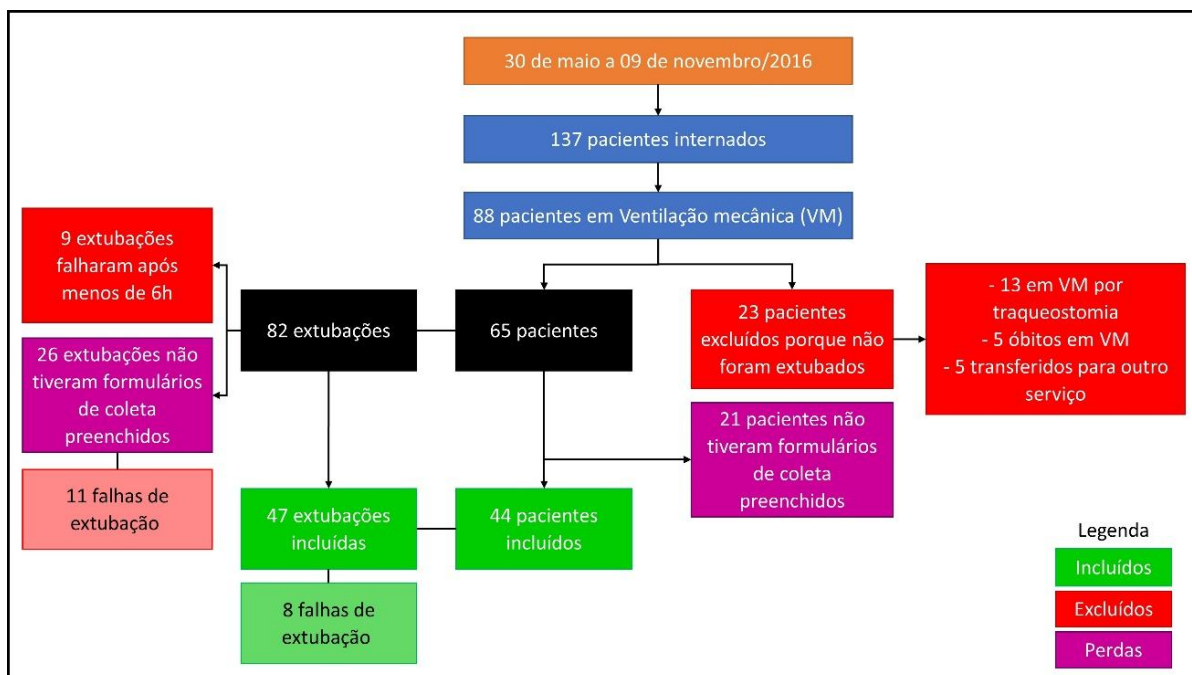


Figura 1 – Fluxograma de pacientes internados, eventos de extubações e participação no presente estudo.

Foi estudado um total de quarenta e quatro pacientes e quarenta e sete eventos de extubação. A mediana de idade dos pacientes estudados foi 5 meses (1 a 121 meses). As

características dos pacientes, incluindo idade, sexo, condição cirúrgica ou clínica, mediana de duração da intubação e número de falhas de extubação são mostradas na Tabela 1.

Tabela 1 – Características clínicas e demográficas dos pacientes estudados.

Dados Demográficos	n (%) ou mediana (mín. e máx.)
<b>Idade (meses)</b>	5 (1 a 121)
<b>Sexo masculino</b>	26 (59,1%)
<b>Distribuição de idade</b>	
1-6 meses	24 (53,5%)
>6-12 meses	7 (15,9%)
>12-24 meses	6 (13,6%)
>24-36 meses	1 (2,3%)
>36-72 meses	2 (4,5%)
>72 meses	4 (9,1%)
<b>Clínicos</b>	34 (77,3%)
<b>Cirúrgicos não-cardiológicos</b>	5 (11,4%)
<b>Cirúrgicos cardiológicos</b>	5 (11,4%)
<b>Tempo de intubação (horas)</b>	386,3 (1,5 a 771,2)
<b>Falhas de extubação</b>	8 (17,2%)

## Radiografia de tórax rotineira pós-extubação – Meister L, Fernandes AOR

Os diagnósticos mais frequentes foram as doenças de parênquima pulmonar, incluindo pneumonias e bronquiolites e um paciente com coqueluche maligna, aparecendo em vinte (45,5%) dos quarenta e quatro pacientes. Os diagnósticos encontrados são apresentados na Tabela 2. Dentre outros diagnósticos, tivemos

um paciente com miocardite reumática, um com cetoacidose diabética, um caso de aspiração de corpo estranho e um com quadro de desconforto respiratório agudo sem causa aparente. Oito (18,2%) pacientes tiveram painel viral positivo para Vírus sincicial respiratório e dois (4,5%) para Adenovírus.

Tabela 2 – Diagnósticos dos pacientes estudados.

<b>Diagnósticos</b>	<b>n = 44 (%)</b>
<b>Doença de parênquima pulmonar</b>	20 (45,5%)
<b>Pneumonia</b>	16 (36,4%)
<b>Bronquiolite</b>	11 (25,0%)
<b>Coqueluche maligna</b>	1 (2,3%)
<b>Cardiopatias congênitas</b>	8 (18,2%)
<b>Pós-operatório cardíaco</b>	5 (11,4%)
<b>Pós-operatório não-cardíaco</b>	5 (11,4%)
<b>Gastroenterite aguda</b>	3 (6,8%)
<b>Miocardopatia dilatada</b>	2 (4,5%)
<b>Mal convulsivo</b>	2 (4,5%)
<b>Outros</b>	4 (9,1%)

As comorbidades mais frequentemente relatadas foram cardiopatia com ou sem correção cirúrgica e as síndromes genéticas de forma geral. Vinte e três pacientes (52,3%)

apresentavam alguma doença de base. Na tabela 3 podem-se identificar as comorbidades dos pacientes estudados.

Tabela 3 – Comorbidades dos pacientes estudados.

<b>Comorbidades</b>	<b>n = 23 (%)</b>
<b>Cardiopatias</b>	9 (31,3%)
<b>Cardiopatias + Síndrome genética</b>	5 (21,7%)
<b>Síndrome genética sem cardiopatia</b>	4 (17,4%)
<b>Síndrome genética + encefalopatia crônica</b>	3 (13,0%)
<b>Asma/Síndrome do lactente sibilante</b>	2 (8,7%)
<b>Doença falciforme</b>	2 (8,7%)
<b>Erro inato do metabolismo</b>	2 (8,7%)
<b>Outros</b>	4 (17,4%)

Dentre as quarenta e sete extubações avaliadas, havia relato de falha prévia em treze (27,7%) delas. Obstrução de via aérea alta

esteve presente em sete (30,4%) das falhas prévias de extubação e fraqueza muscular avaliada de forma clínica em seis (26,1%).

## Radiografia de tórax rotineira pós-extubação – Meister L, Fernandes AOR

Foram listadas oito diferentes causas para falha de extubação prévia, sendo que sete (53,8%) dos pacientes apresentaram mais de uma causa para a falha. Na Tabela 4, é mostrada a frequência com que cada uma dessas causas ocorreu.

Tabela 4 – Causas de falha prévia de extubação.

<b>Causa de falha prévia</b>	<b>n = 23 (%)</b>
<b>Laringite</b>	7 (30,4%)
<b>Fraqueza muscular</b>	6 (26,1%)
<b>Hemodinâmica</b>	4 (17,4%)
<b>Neurológica</b>	2 (8,7%)
<b>Atelectasia</b>	1 (4,3%)
<b>Outros</b>	3 (13,0%)

Trinta e quatro (72,3%) pacientes evoluíram com algum tipo de deterioração clínica após a extubação. Cinco (11,4%) desses apresentaram piora do padrão respiratório como único achado de piora clínica e três (6,8%) pacientes apenas dessaturação. Dezoito (38,3%) apresentaram

estridor, isoladamente, sem alteração de padrão respiratório, ausculta pulmonar ou dessaturação. A frequência com que eventos de deterioração clínica foram encontrados é mostrada na Tabela 5.

Tabela 5 – Deterioração clínica descrita nas extubações estudadas.

<b>Deterioração clínica</b>	<b>n = 63 (%)</b>
<b>Piora do padrão respiratório</b>	25 (58,5%)
<b>Obstrução alta</b>	19 (29,7%)
<b>Piora da ausculta pulmonar</b>	12 (18,8%)
<b>Dessaturação</b>	7 (10,9%)
<b>Palidez</b>	1 (1,6%)

Ao serem extubados, cinco (10,6%) pacientes não necessitaram de nenhum tipo de suporte de oxigênio suplementar ou de pressão positiva em via aérea. Desses, um (20,0%) evoluiu com necessidade de oxigênio suplementar sob cateter. Dos quarenta e dois (89,3%) que necessitaram de algum suporte imediato, vinte e seis (61,9%) fizeram uso apenas de O<sub>2</sub> suplementar, quinze (35,7%) de CPAP ou VNI e um (2,4%) paciente fez uso de

cateter nasal de alto fluxo. Em sete (14,9%) pacientes, foi necessário aumentar o suporte ventilatório e em seis (12,8%) foi possível reduzir o suporte ventilatório ao longo do período de 6h pós-extubação.

As extubações ocorreram em sua maioria no período diurno, sendo uma única extubação no período da madrugada, que também foi a única não-programada. A mediana do horário das extubações foi 14h40min (variação de 8h10min a

## Radiografia de tórax rotineira pós-extubação – Meister L, Fernandes AOR

17h25min; extubação não-programada a 1h30min) e a mediana de tempo entre a extubação e a realização da radiografia foi 5,9 horas (1,2 a 8,4h). Os pacientes que falharam a extubação foram reintubados em uma mediana de tempo de 30,3 minutos (15,5 a 63,0min).

Um único paciente (2,1%) não realizou radiografia de tórax de rotina no período pós-extubação e dois pacientes (4,3%) que realizaram não tiveram suas radiografias

descritas no formulário de coleta de dados ou no prontuário. Quatorze (30,4%) das radiografias eram descritas como normais.

Presença de infiltrado foi o principal achado radiológico, sendo descrito como único achado em dezessete (36,9%) das radiografias. Onze (23,9%) radiografias evidenciaram atelectasia, derrame, hipoinflação ou velamento. A Tabela 6 enumera os achados radiológicos descritos e sua frequência.

Tabela 6 – Achados radiológicos descritos.

Achado radiológico	n (%)
<b>Infiltrado</b>	22 (42,3)
<b>Normal</b>	14 (26,9)
<b>Atelectasia</b>	9 (17,3)
<b>Congestão</b>	2 (3,8)
<b>Velamento em base</b>	2 (3,8)
<b>Derrame</b>	1 (1,9)
<b>Hipoinflação</b>	1 (1,9)
<b>Pneumatocele</b>	1 (1,9)
<b>Pneumotórax</b>	0 (0)
<b>TOTAL</b>	52 (100%)

O tempo de ventilação mecânica não se relacionou com falha da extubação ( $p = 0,165$ ). Todos achados radiológicos de atelectasia ocorreram em pacientes que também apresentaram deterioração clínica e todas radiografias cujos achados foram velamentos ou derrames ocorreram em pacientes que apresentaram deterioração clínica e

necessitaram de suporte ventilatório após a extubação

Analisando-se os achados radiológicos conforme sua topografia, atelectasia em lobo superior direito apresentou associação com necessidade de suporte ventilatório imediato ( $p = 0,05$ ) e com a presença de sinais de obstrução alta (rouquidão ou estridor) ( $p = 0,02$ ) (Tabela 7).

Tabela 7 – Achado radiológico de atelectasia *versus* necessidade de suporte ventilatório imediato e presença de sinais de obstrução de via aérea alta.

		Atelectasia LSD		
		Não	Sim	p-valor
<b>SV imediato</b>	não	3	2	0,05
	sim	40	2	
<b>Obstrução alta</b>	não	28	0	0,02
	sim	15	4	

SV = Suporte ventilatório, LSD = Lobo superior direito

## Radiografia de tórax rotineira pós-extubação – Meister L, Fernandes AOR

Quando achados radiológicos foram dicotomizados em radiografia “normal” ou “não normal”, não foi encontrada correlação com reintubação ( $p = 0,4$ ), deterioração clínica ( $p = 1$ ), necessidade de suporte ventilatório imediato ( $p = 1$ ) ou necessidade de progressão do suporte ( $p = 0,1$ ), conforme demonstrado na Tabela 8.

Tabela 8 – Análise de associação de radiografia normal ou não com deterioração clínica.

Radiografia normal	Deterioração clínica		
	Não	Sim	p
Não	12	36	1
Sim	3	11	

Considerando o tipo de achado radiográfico, nenhum apresentou associação com deterioração clínica, necessidade de suporte ventilatório imediato ou aumento de suporte ventilatório ao longo de 6h após a extubação. Congestão se associou de forma estatisticamente significativa com reintubação (0,029). Quando agrupamos atelectasias, velamentos, derrames ou hipoinflação em uma nova categoria nomeada “Achados maiores”, encontramos uma associação estatisticamente significativa com deterioração clínica ( $p = 0,04$ ). (Tabela 9)

Tabela 9 – p-valor para correlação de diferentes achados radiográficos com evolução clínica.

	Atelectasia	Derrame	Velamento	Congestão	Achados maiores
Reintubação em 72h	0,32	0,18	1	0,029	0,09
Deterioração clinica	0,08	1	1	1	0,04
SV imediato	0,26	1	1	1	0,58
SV com pressão positiva	0,11	0,31	0,09	0,54	0,28
Necessidade de aumento do SV	1	1	1	0,49	1

**DISCUSSÃO**

O achado de infecções de vias aéreas inferiores como principal diagnóstico na maioria dos pacientes intubados assemelha a UTIP-HMIB a outros serviços de terapia intensiva eminentemente clínica.<sup>5, 13</sup> Falha de extubação é

um evento de frequência relativamente baixa em unidades de terapia intensiva pediátrica.<sup>14</sup> Encontramos uma taxa de necessidade de retorno à ventilação mecânica (em 72h) de 17,2%; consideravelmente maior quando comparada a outros estudos que avaliaram

## Radiografia de tórax rotineira pós-extubação – Meister L, Fernandes AOR

extubações em terapia intensiva pediátrica: 4.9%,<sup>13</sup> 4.1%<sup>14</sup> e 11.6%.<sup>5</sup>

Kurachek *et al.*<sup>14</sup> em um estudo multicêntrico encontraram correlação entre falha de extubação e idade, evidenciando uma faixa etária  $\leq 2$  anos como fator de risco para retorno à ventilação mecânica. Baisch *et al.*<sup>16</sup> também encontraram significância estatística entre falha de extubação e idade, evidenciando uma mediana de idade de 6,5 meses entre os pacientes que falharam a extubação. A mediana de idade dos pacientes estudados em nosso serviço apresentou-se menor que em outras pesquisas,<sup>14, 15, 16</sup> sendo nossa população estudada composta em sua maioria por pacientes com idade menor que dois anos (80%).

Sabe-se que vários fatores anatômicos e fisiológicos podem contribuir para a alta taxa de falha observada entre os pacientes mais jovens. A laringe subglótica, porção mais estreita da via aérea do bebê, é vulnerável à irritação da mucosa e edema inflamatório com a intubação endotraqueal.<sup>17</sup> O estridor, importante sinal de laringite, foi o segundo achado de deterioração clínica mais frequente em nosso estudo, atrás apenas da descrição genérica de “piora do padrão respiratório” (58,5%). Dezenove (29,7%) pacientes apresentaram algum sinal de obstrução de via aérea alta (rouquidão ou estridor). Estima-se que 13% a 37% dos pacientes pediátricos desenvolvam sinais clínicos de obstrução de via aérea alta no período pós-extubação.<sup>18,19</sup> No presente trabalho, dentre causas de falha de extubação prévia, laringite foi atribuída como causa de falha em 30,4% dos casos e fraqueza muscular em 26,1%. Kurachek *et al.*<sup>14</sup> encontraram obstrução das vias aéreas superiores como a causa mais comum de falha de extubação (37,3%).

Achados radiológicos são frequentemente correlacionados ao sucesso ou não de extubação. Davies e Cartwright<sup>20</sup> estudaram em uma UTI neonatal pacientes que foram extubados e seus respectivos achados radiográficos (presença ou ausência de atelectasias novas). A incidência de atelectasia encontrada em sua coorte foi 2,5%. Ademais, identificaram maior probabilidade de encontrar novas atelectasias nas radiografias daqueles pacientes que necessitaram de aumento de FiO<sub>2</sub> ou suporte pressórico com CPAP no período pós-extubação. Na UTIP-HMIB, tivemos uma incidência de 19,7% de atelectasia nas radiografias e encontramos associação positiva entre presença de atelectasia em lobo superior direito (LSD) e quadro de obstrução de via aérea alta ( $p = 0,05$ ) e presença de atelectasia em LSD e necessidade de suporte ventilatório imediato ( $p = 0,02$ ). Entretanto, no presente estudo, não diferenciamos aparecimento de novas atelectasias nas radiografias pós extubação daquelas atelectasias já existentes antes do evento de retirada do tudo endotraqueal, podendo justificar nossa alta incidência de achado dessa alteração. De toda forma, foi observado que em todos os casos em que atelectasias foram encontradas, os pacientes haviam evoluído com deterioração clínica no período de pós-extubação imediata.

Quando exames complementares não orientados pela clínica são realizados, se busca o reconhecimento de achado clinicamente significativo que não teria sido detectado de outra forma se não através de tal exame.<sup>21</sup> Mais que isso, buscamos achados que orientem terapêutica de forma a alterar o prognóstico do paciente. Hendrikse *et al.*<sup>21</sup> compararam a realização de radiografias de rotina na UTI com

## Radiografia de tórax rotineira pós-extubação – Meister L, Fernandes AOR

radiografias realizadas sob demanda: das 1.780 radiografias realizadas rotineiramente, apenas 33 (1,9%) resultaram em mudança de manejo clínico, enquanto no grupo orientado pela clínica houve alteração de terapêutica em 17,9% ( $p < 0,001$ ). Alvarado-Socarrás e Diaz-Quijan compararam em uma UTI neonatal dois períodos, um com a prática de radiografia de rotina e outro com exames realizados sob demanda; durante o seguimento não encontraram diferença do número de reintubações entre os dois períodos ( $p = 1$ ).<sup>22</sup> Em nosso estudo, não encontramos uma associação entre “achados maiores” na radiografia e eventos de reintubação ( $p = 0,09$ ). Entretanto, a presença de tais achados se associou com deterioração clínica ( $p = 0,04$ ); na verdade, todos os pacientes que apresentaram “achados maiores” na radiografia tiveram deterioração clínica no período pós-extubação.

Soler *et al.* propuseram em seu estudo a redução das intervenções em seus pacientes extubados, dentre elas o abandono da realização de radiografia de tórax para todos os pacientes imediatamente após a extubação. Seu estudo, apesar de não ter poder estatístico, sugeriu que não havia benefício óbvio da manutenção dessa prática rotineira.<sup>23</sup> Por outro lado, um estudo em uma UTI neonatal encontrou possível benefício de alta mais precoce relacionada à realização da radiografia no período pós-extubação (razão de risco: 1,86; CI: 1,02-3,38) após análise multivariada (ajustado para peso ao nascer, pressão positiva contínua nasal nas vias aéreas [CPAP], displasia broncopulmonar e duração da VM).<sup>21</sup>

O presente estudo sugere que a prática de radiografar rotineiramente todas as crianças no período pós-extubação talvez não seja benéfica. Sugere que pacientes que evoluem clinicamente

bem frequentemente não apresentam achados radiográficos importantes e talvez não se beneficiem da realização de radiografia após a retirada do tubo endotraqueal.

O estudo apresenta limitações de estudo unicêntrico, com amostragem pequena e percentual elevado de perda de sujeitos estudados. Limitou-se ao não avaliar se os achados radiográficos foram determinantes ou não para mudança de terapêutica adotada.

A utilidade da radiografia de rotina no prognóstico pós-extubação permanece incerta. Estudos de maior magnitude são necessários para avaliar a relevância deste procedimento especificamente no período após a retirada da ventilação mecânica.

### CONCLUSÃO

Este estudo contribui para ampliar o conhecimento sobre período pós-extubação em unidade de terapia intensiva pediátrica ao levantar discussão a respeito da prática de realização de radiografia de tórax de rotina no período de transição entre ventilação mecânica e respiração espontânea.

Apesar da prática rotineira de realização de exame de imagem radiológico no período pós-extubação não estar embasada em conhecimentos científicos, definir a sua abolição sem dúvida requer estudos mais aprofundados.

A baixa frequência de achados radiológicos inesperados para evolução clínica dos pacientes, bem como sua correlação com evoluções adversas, principalmente em pacientes clinicamente bem, sugerem que seu uso poderia ser orientado pela clínica.

Identificar subgrupos de pacientes que se beneficiem da radiografia de tórax pós-extubação, avaliar seu valor em orientar mudança de manejo clínico e sua capacidade em

## Radiografia de tórax rotineira pós-extubação – Meister L, Fernandes AOR

prevenir falhas de extubação é fundamental para orientar e definir protocolos clínicos para o uso deste exame complementar.

## REFERÊNCIAS BIBLIOGRÁFICAS

1. Amorosa JK, Bramwit MP, Mohammed TL, et al. ACR appropriateness criteria routine chest radiographs in intensive care unit patients. *J Am Coll. Radiol.* 2013; 10(3):170-4.
2. Stambouly JJ, McLaughlin LL, Mandel FS, Boxer RA. Complications of care in a paediatric intensive care unit: a prospective study. *Intensive Care Med.* 1996; 22:1098-104.
3. Epstein SK. Etiology of extubation failure and the predictive value of the rapid shallow breathing index. *Am J Respir Crit Care Med.* 1995; 152: 545-9.
4. Farias JA, Alia I, Retta A, Olazarri F, Fernandez A, Esteban A *et al.* An evaluation of extubation failure predictors in mechanically ventilated infants and children. *Intensive Care Med.* 2002; 28: 752-7.
5. Bouso A, Ejzenberg B, Ventura AM, Fernandes JC, Fernandes IC, Góes PF *et al.* Evaluation of the dead space to tidal volume ratio as a predictor of extubation failure. *J Pediatr (Rio J).* 2006; 82:347-53.
6. Ios V, Galbois A, Chalumeau-Lemoine L, Guidet B, Maury E, Hejblum G. An integrated approach for prescribing fewer chest x-rays in the ICU. *Ann Intensive Care.* 2011; 1: 4.
7. Souza RM, Baldisserotto M, Piva JP, Icaza EES. Use of chest radiography in pediatric intensive care unit. *Scientia Medica (Porto Alegre).* 2013; 23(3): 191-8.
8. Oba Y, Zaza T. Abandoning daily routine chest radiography in the intensive care unit: meta-analysis. *Radiology.* 2010; 255: 386-95.
9. Donadieu J, Zeghnoun A, Roudier C, Maccia C, Pirard P, André C *et al.* Cumulative effective doses delivered by radiographs to preterm infants in a neonatal Intensive Care Unit. *Pediatrics.* 2006;117: 882-8.
10. Damalzo J. Otimização da dose em exames de rotina em tomografia computadorizada: estudo de viabilidade em um hospital universitário. *Radiologia Brasileira.* 2010; 43(4): 241-8.
11. Artime CA, Hagberg CA. Tracheal extubation. *Respir Care.* 2014; 59(6): 991-1002; discussion 1002-5.
12. R Development Core Team, 2014. R: A language and environment for statistical computing. R Foundation for Statistical Computing, Vienna, Austria. URL <http://www.R-project.org>.
13. Foronda FK, Troster EJ, Farias JA, Barbas CS, Ferraro AA, Faria LS, Bouso A, Panico FF, Delgado AF. The impact of daily evaluation and spontaneous breathing test on the duration of pediatric mechanical ventilation: a randomized controlled trial. *Crit Care Med.* 2011; 39(11): 2526-33.
14. Kurachek SC, Newth CJ, Quasney MW, Rice T, Sachdeva RC, Patel NR *et al.* Extubation failure in pediatric intensive care: a multiple-center study of risk factors and outcomes. *Crit Care Med.* 2003;31: 2657-64.
15. Edmunds S, Weiss I, Harrison R. Extubation failure in a large pediatric ICU population. *Chest.* 2001; 119:897-900
16. Baisch SD, Wheeler WB, Kurachek SC, Cornfield DN. Extubation failure in pediatric intensive care incidence and outcomes. *Pediatr Crit Care Med.* 2005; 6: 312-8.
17. Gaultier C, Denjean AA. Developmental anatomy and physiology of the respiratory system. *Pediatric Respiratory Medicine.* Taussig, Landau. 2a Edição; 2008.
18. Deakers TW, Reynolds G, Stretton M, Newth CJL. Cuffed endotracheal tubes in pediatric intensive care. *J Pediatr.* 1994; 125: 57-62co.
19. Markovitz BP, Randolph AG, Khemani RG. Corticosteroids for the prevention and treatment of postextubation stridor in neonates, children and adults. *Cochrane Database Syst Rev* 2008; 16(2): CD001000.
20. Davies MW, Cartwright DW. Postextubation chest X-rays in neonates: a routine no longer necessary. *J Paediatr Child Health.* 1998; 34(2): 147-50.
21. Hendrikse KA, Gratama JW, Hove W, Rommes JH, Schultz MJ, Spronk PE. Low value of routine chest radiographs in a mixed medical-surgical ICU. *Chest.* 2007; 132(3): 823-8.
22. Alvarado-Socarras JL, Diaz-Quijano FA. Value of Routine Post-Extubation Chest X-



## Radiografia de tórax rotineira pós-extubação – Meister L, Fernandes AOR

- ray on Prognosis for Neonates. *Minerva Pediatrica*. 2014; 66: 105-10.
23. Soler M, Raszynski A, Kandrotas RJ, Sussmane JB, Aznavorian R, Wolfsdorf J. Fewer interventions in the immediate post-extubation management of pediatric intensive care unit patients: safety and cost containment. *J Crit Care*. 1997; 12(4):173-6.

## Radiografia de tórax rotineira pós-extubação – Meister L, Fernandes AOR

## APÊNDICE 1 – FICHA DE COLETA DE DADOS

Nome: \_\_\_\_\_

SES do paciente: \_\_\_\_\_ Data de nascimento: \_\_\_\_\_

Data do preenchimento: \_\_\_\_\_

Hora da extubação: \_\_\_\_\_

1- Paciente tem história de falha prévia de extubação nesta internação?

 SIM  NÃO

Se sim, qual a causa da falha prévia? (pode marcar mais de um)

 Obstrução alta (laringite)  Atelectasias Cardíaca (hemodinâmico)  Falha muscular Neurológica  Outros: \_\_\_\_\_

2- Qual doença de base do paciente?

\_\_\_\_\_  
\_\_\_\_\_

3- Após a extubação (imediato ou tardiamente), houve deterioração clínica do paciente?

 SIM  NÃO

Se sim, o que houve?

 Piora do padrão respiratório  Dessaturação Piora da ausculta pulmonar  Aparecimento de estridor Outros: \_\_\_\_\_ Piora hemodinâmica com surgimento de (marque todos que se aplicam) Palidez PA Cianose Nível de consciência Pulsos Enchimento capilar

Radiografia de tórax rotineira pós-extubação – Meister L, Fernandes AOR

4- O paciente recebeu algum suporte ventilatório logo após a extubação?

( ) SIM ( ) NÃO

Se sim, o que foi feito?

( ) CPAP ( ) VNI ( ) Ventilação invasiva ( ) Cateter nasal  
 ( ) Máscara não reinalante ( ) Máscara de Venturi

5- Houve necessidade de intervir com algum suporte ventilatório entre o momento da extubação e a realização da radiografia de tórax de controle?

( ) SIM ( ) NÃO

Se sim, o que foi feito?

( ) CPAP ( ) VNI ( ) Ventilação invasiva ( ) Cateter nasal  
 ( ) Máscara não reinalante ( ) Máscara de Venturi

6- Na radiografia de controle, quais foram os achados? Hora da realização do Rx: \_\_\_\_\_

( ) **Congestão** ( ) Outros: \_\_\_\_\_

( ) **Atelectsia** { ( ) Esquerda: ( ) Lobo Superior ( ) Lobo Inferior  
 ( ) Direita: ( ) Lobo Superior ( ) Lobo Médio ( ) Lobo Inferior

( ) **Infiltrado** { ( ) Esquerda: ( ) Lobo Superior ( ) Lobo Inferior  
 ( ) Perihilar  
 ( ) Direita: ( ) Lobo Superior ( ) Lobo Médio ( ) Lobo Inferior

( ) **Derrame** { ( ) Esquerda: ( ) Pequeno ( ) Moderado ( ) Grande  
 ( ) Direita: ( ) Pequeno ( ) Moderado ( ) Grande

( ) **Pneumotórax** { ( ) Esquerda: ( ) Simples ( ) Hipertensivo  
 ( ) Direita: ( ) Simples ( ) Hipertensivo